

## Qu'est-ce que l'infection par l'herpèsvirus félin ?

- Elle est causée par l'herpèsvirus félin (FHV), virus de distribution mondiale que l'on retrouve également chez les félinés sauvages.
- Elle se produit souvent en association avec la calicivirose féline et certaines infections bactériennes.
- Le FHV reste latent après la guérison et la plupart des chats deviennent porteurs du virus à vie.
- Les facteurs de stress ou une corticothérapie à dose immuno-suppressive peuvent entraîner la réactivation du virus et son excrétion.

## Infection

- Les chats atteints excrètent le FHV par les écoulements d'origine nasale ou conjonctivale ; l'excrétion peut durer 3 semaines.
- L'infection nécessite un contact direct avec un chat excrétant le virus.
- L'infection est courante dans les collectivités félines telles que les élevages et pensions, les refuges, et dans les foyers hébergeant plusieurs chats.
- Les chatons peuvent être infectés subcliniquement par leur mère porteuse latente du virus.

## Signes cliniques

- Rhinite et conjonctivite aiguës particulièrement sévères chez les jeunes chatons et fréquemment accompagnées de fièvre, dépression et anorexie. Une pneumonie fatale peut être observée.
- Kératite dendritique ulcéralive.
- Les signes cliniques régressent normalement au bout d'une ou deux semaines.

## Diagnostic

- Les prélèvements sont constitués d'écouvillonnages conjonctivaux, cornéens et oropharyngés, de raclages ou biopsies cornéens.
- Ne pas prélever sur des chats ayant récemment été vaccinés à l'aide d'un virus vivant modifié.
- Les résultats PCR positifs doivent être interprétés avec prudence car ils peuvent être causés par un faible taux d'excrétion ou une situation de latence virale.
- L'isolement du virus est moins sensible que le test PCR mais il indique la présence d'un virus vivant. Des prélèvements conjonctivaux doivent être réalisés avant l'application de fluorescéine ou de rose Bengale.
- Les tests sérologiques ne sont pas recommandés car ils ne permettent pas de distinguer les anticorps post-injection des anticorps d'origine vaccinale.

## Prise en charge de la maladie

- Un traitement de soutien et de soins comprenant la fluidothérapie ainsi qu'un suivi vétérinaire sont essentiels.
- Les chats anorexiques doivent être nourris avec un aliment bien mélangé, hautement appétent et réchauffé si nécessaire.
- Les médicaments mucolytiques (par exemple : bromhexine) ou la nébulisation à l'aide d'une solution saline peuvent soulager l'animal.
- Des antibiotiques à large spectre doivent être administrés afin d'éviter toute infection bactérienne secondaire.
- Des agents antiviraux locaux peuvent être utilisés lors de manifestation oculaire aiguë du FHV.
- Dans les refuges, les nouveaux chats doivent être mis en quarantaine pendant 2 semaines.
- Dans les élevages, les chattes en gestation doivent être isolées avant la mise bas et la portée ne doit pas être mise au contact du reste de l'effectif avant la vaccination.
- Les chats asymptomatiques infectés par le FIV ou le FeLV peuvent être vaccinés avec succès.
- Le FHV est assez fragile et sensible à la plupart des désinfectants, antiseptiques et détergents.

## Recommandations concernant la vaccination

- Tous les chats en bonne santé doivent être vaccinés contre l'herpèsvirus (vaccin considéré comme essentiel ou « core vaccine »).
- Deux injections à 9 et 12 semaines sont recommandées, suivies d'un premier rappel un an plus tard.
- Les chats adultes dont le statut vaccinal est inconnu ou incertain doivent également recevoir deux doses de vaccin à un intervalle de 2 à 4 semaines.
- Les rappels doivent être administrés tous les ans. Pour les chats dont le risque d'exposition au virus est faible, par exemple les chats vivant à l'intérieur, un rappel tous les 3 ans est suffisant.
- En cas de non-respect du protocole vaccinal (oubli d'une injection de rappel), une seule injection suffit.
- Les chats guéris d'une maladie associée au FHV ne sont normalement pas protégés à vie et doivent être également vaccinés.

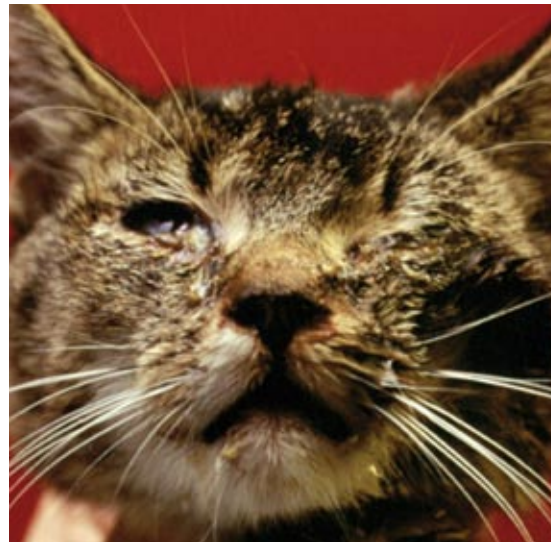

Photo de Meriel

■ **Conjonctivite et kératite aiguës**

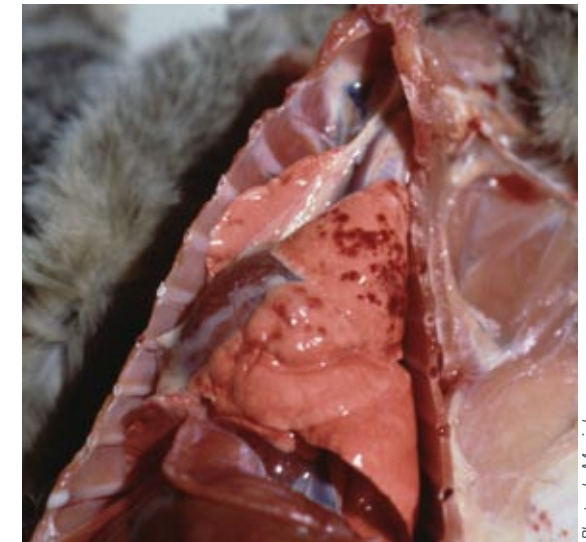

Photo de Meriel

■ **Pneumonie hémorragique**

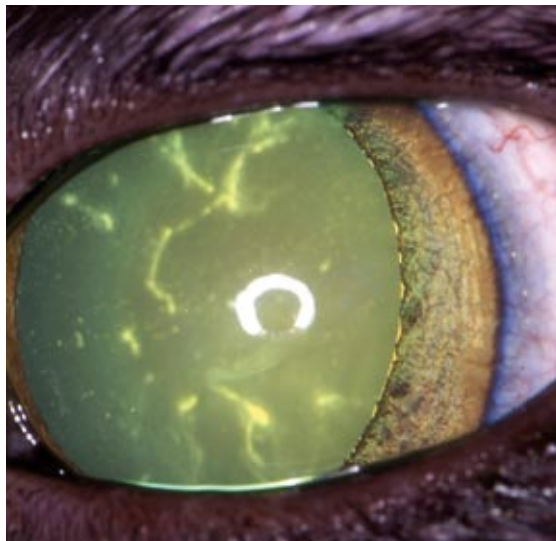


Photo d'Eric Déan

■ **Kératite dendritique ulcéreuse**

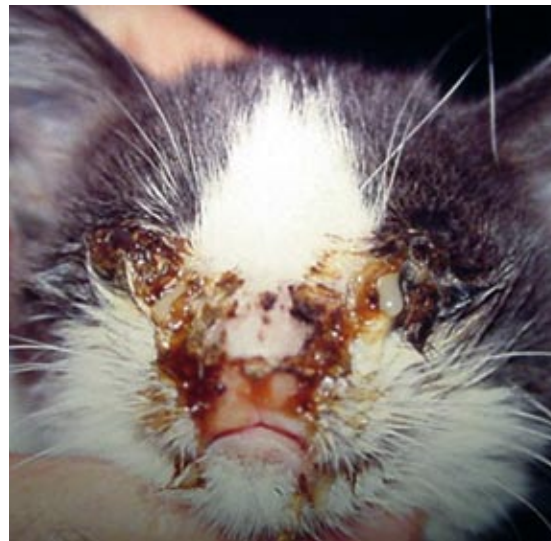

Photo d'Albert Lloret

■ **Rhinite et kérato-conjonctivite aiguës**

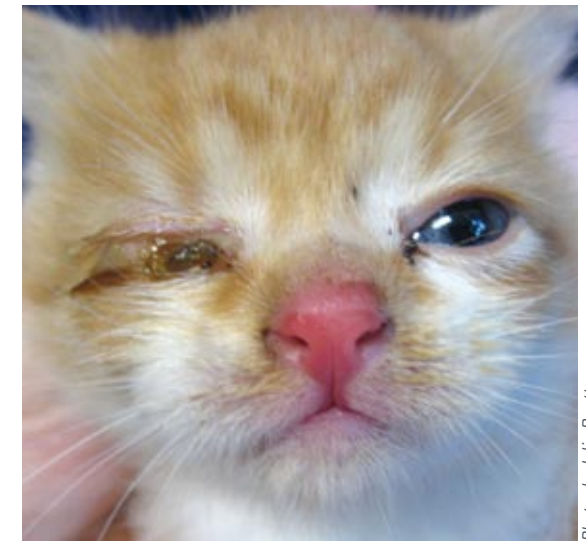


Photo de Julia Beatty

■ **Conjonctivite aiguë**